Ludolf Krehl-Klinik (Med. Klinik) der Universität Heidelberg
Direktor: Prof. Dr. Stein

# Über Kurzwellentherapie bei Bronchiektasen

Inaugural-Dissertation

zur

Erlangung der Doktorwürde

der

Hohen Medizinischen Fakultät

der

Ruprecht-Karls-Universität Heidelberg

vorgelegt von

**Erich Degreif**

aus Mainz.

[illegible] Medical Library

1939

Buchdruckerei Richard Mayr, Würzburg.

Gedruckt mit Genehmigung der Medizinischen Fakultät
der Universität Heidelberg.

Dekan: Prof. H. Runge.

Referent: Prof. J. Stein.

Überall da, wo Neues den Weg zu seiner Gestaltung drängt, liegt zwischen Anfang und Hindernis kein großer Raum. Die Medizin stand mit jedem Weiterschreiten ihrer Erkenntnis vor solch neuen Anfängen und Hindernissen, und ihr schrittweises Vorantasten, so wie es eben die systematische Forschung der Naturwissenschaft fordert, stieß immer wieder auf biologisches Geschehen, das in seinem Ablauf und in seiner Eigenart anfänglich bei weitem nicht klar und aufgeschlossen vor uns lag, sondern dessen ganzes Verständnis erst durch Mühe und Zeit gewonnen ward. Von großem Abstand aus gesehen, erscheint manches oft leicht, und manche Errungenschaft gerade in der Kunst des Heilens betrachtet sich so oft als „gefunden" und als fähig für eine schnelle, aufsteigende Entwicklung; dennoch birgt sich auch in ihr der Widerstand alles Unbekannten, das nur Stufe für Stufe zum Eigentum unseres Wissens werden kann.

Zu den wenigen Neuentdeckungen der Therapie, die scheinbar einer stürmischen Aufwärtsentwicklung entgegengingen, gehört die sogenannte Kurzwellentherapie. Das Schicksal, dem manches neue Verfahren beim Eingang in die medizinische Anwendung anheimfällt, nämlich überschätzt zu werden, ist der Kurzwellentherapie nicht erspart geblieben, und so schien es, daß sich der Behandlung mit elektrischen, kurzen Wellen ungeahnte Möglichkeiten eröffneten. Den Anlaß dazu gaben vor allem die großen Neuerarbeitungen auf physikalischem Gebiet, da sie ja mit einem Male die Basis schufen, auf der sich alles andere ärztliche Vorwärtsdrängen aufbauen konnte, und dem Arzt ganz neue Methoden in die Hand gaben, an den kranken Körper heranzutreten. Wenn sich so der plötzliche Aufschwung der Kurzwellentherapie erklärt und alle hohe Erwartung, die man an sie stellt, verständlich macht, gewahrt man doch mit der Zeit eben jene Hindernisse, die den Anfängen zuwider sind und deren Erkennen da und dort zur Beachtsamkeit mahnt, Fehlschlüsse nicht verschweigt und erst zusammen mit langjährigen und häufigen Erfahrungen den endgültigen Weg festlegt, der zum Ziel

vollkommener Heilung der einzige ist. In kleinem Rahmen zur befriedigenden Lösung der Aufgaben beizutragen, die heute noch dies große Gebiet ausfüllen, will ich versuchen, auf die Behandlung der Bronchiektasen mit Kurzwellen an Hand von neun Fällen näher einzugehen, zuvor aber ganz kurz den heutigen Stand der Kurzwellentherapie zu streifen.

Der hohe Wirkungsgrad der Kurzwellen gegenüber jeder anderen elektrischen Heilmethode, mit Ausnahme der Röntgenstrahlen liegt in der Besonderheit ihres Angriffspunktes. Während bei anderen Verfahren, z. B. bei der den Kurzwellen verwandten Diathermie, die heilende Kraft von außen an das Objekt herangebracht wird und einzelne Schichten erst durchdringen muß, bis sie an die Stelle gelangt, wo sie wirken soll, wird in der Kurzwellentherapie diese heilende Kraft unmittelbar an der kranken Stelle zur Entfaltung gebracht.

Es geht also auf dem Weg von der Energiequelle zum Verbrauchsort keine Kraft verloren. Diese Eigenschaft macht die Methode mit kurzen Wellen zur überlegenen Methode, wenn nicht bei allen Prozessen, so doch bei vielen, und gibt ihr ihren therapeutischen hohen Wert. Die Nutzbarmachung der Kurzwellen für die Medizin beruht auf zwei großen Eigenschaften.

1. auf der Wärmewirkung,
2. auf der elektrischen Wirkung.

Das in ein kurzwelliges Kondensatorfeld hineingebrachte Medium wird von den Kraftlinien des Feldes nahezu geradlinig durchdrungen. An den Bausteinen des Gewebes, an jeder einzelnen Zelle, werden dabei Kräfte frei, die sich in Joule'sche Wärme umwandeln, sodaß der gesamte, vom Kraftfeld durchströmte Teil des Körpers gleichsam von innen heraus gleichmäßig durchwärmt wird. Es findet eine homogene Wärmeverteilung statt. Diese Wärmeausstrahlung von jedem Punkt des Gewebes aus nennt man die Punktwärme. Durch sie ist offenbar die Gleichmäßigkeit der Energieumwandlung und des Energieverbrauchs, ihre Wirkung auf Protoplasma und auf die biologischen Zellvorgänge bestimmt. Wesentlich in der Wirkung der Kurzwellen ist ferner die Art, wie diese Energie an die einzelne Zelle herangebracht wird. Während z. B. bei der Diathermie der größte Teil der elektrischen Kraft und damit der Wärme schon von Haut und Unterhautfettgewebe absorbiert wird und der Rest dann den Bahnen geringsten Ohmschen Widerstandes folgt, setzen hier die einzelnen Gewebsschichten den Kraftlinien des Kondensatorfeldes keine Hemmnisse entgegen, sie werden vielmehr kapazitiv überbrückt. Aus Schliephake's Veranschaulichung geht am besten dieser Kraftlinienverlauf hervor.

Kraftlinienverlauf.

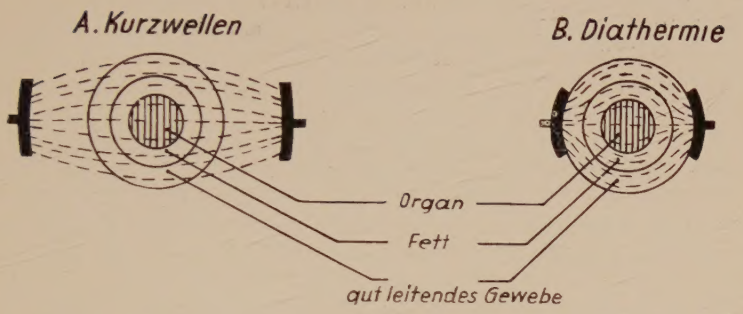


Bei gleichmäßiger Durchflutung eines Gewebes ist es eine Erfahrungstatsache, daß einzelne Gewebsschichten in verschiedenen Graden erwärmt werden. Durch Verschiebung der Wellenlänge verschiebt sich auch die Sphäre stärkster Erwärmung. Der Grund hierfür liegt darin: wir haben es bei einem Gewebe mit verschiedenen Elektrolyten von verschiender Konzentration zu tun. Fü jeden Elektrolyten besteht eine bestimmte Wellenlänge, bei der dieser zugehörige Elektrolyt am stärksten erwärmt wird. Diese Wirkung ist die sogen. Selektivität der Kurzwellen. Man wird daher nach Bestimmung von Elektrolyt und Konzentration eine betreffende Substanzart im geschichteten Medium — wie es auch Versuche gezeigt haben — zu gleicher Zeit stärker erwärmen können als eine andere Schicht. Für einzelne Gewebsarten hat Schliephake bestimmte Werte gefunden, bei denen sie optimal erwärmt werden können. Diese Erfahrungen aber für die Therapie nutzbar zu machen, ist nicht möglich, denn beim lebenden Organismus vermögen wir nicht die Konzentration einzelner Zellschichten genau festzulegen, noch viel weniger bei einem Gewebe, das sich in pathologischer Veränderung befindet, dazu kommt noch die individuelle Verschiedenheit der Patienten.

Schließlich wird durch verschieden starke Durchblutung eine Genaubestimmung verhindert. Die Wärmewirkung der Kurzwellen stellt also ein Geschehen dar, das sich von den Vorgängen anderer Wärmequellen grundsätzlich unterscheidet und uns dazu zwingt, die durch Kurzwellen entstandene Wärme qualitativ anders zu werten als die der übrigen Wärmespender (Schliephake).

Wenn auch einige Autoren, darunter besonders P. Liebesny, bei möglichst allen Erkrankungen eine rein athermische Behandlung vorschlagen und darauf aus sind, bei ihrer Applikation jede Wärmeempfindung seitens des Patienten zu unterdrücken, so wird man die Wärmewirkung dennoch nicht ausschalten können. Liebesny fürchtet, daß bei hohen Dosen zu große Wärme entstehen kann, die dann die anderen

Effekte infolge Gewebsschädigung überdeckt, und er empfiehlt eine nur so große Dosis, daß dabei die optimale Wachstumstemperatur nicht überschritten wird. Wenn es bei entzündlichem Gewebe zu wesentlicher Erwärmung käme, träte Verschlimmerung ein wie bei Diathermie. Er empfiehlt daher bei akut entzündlichen Erkrankungen nur atermische Kurzwellenstrahlungen, da sonst die Gefahr eines Mißerfolges besteht. Bei Behandlung von Lungenabszessen hat Liebesny angeblich ohne besondere Gewebserwärmung Erfolge gehabt. Er läßt, da die Wärmeempfindung der Patienten nicht immer eindeutig ist, höchstens eine Hautmehrerwärmung von 1° zu. Demgegenüber betont J. Kowarschik, daß es vom physikalischen Standpunkt aus gesehen eine athermische Behandlung nicht gibt. Einer zu starken Erhitzung kann durch den Blutstrom gesteuert werden, der einen Teil entstandener Wärme wieder abkühlt. Andererseits ist die durch eine andere Wirkung (s. u.) hervorgerufene Hyperämie imstande, viel Wärme wieder abzutransportieren.

Wie Pflomm an Versuchen zeigen konnte, kommt bei Erwärmung ein gesteigerter Flüssigkeitsaustausch zwischen Kapillaren und Gewebe zustande. Im entzündlichen Gewebe sind aber diese Vorgänge oft gestört. Darin tritt durch die Behandlung im Kurzwellenfeld eine Besserung ein, das zur Heilung veranlassen kann. E. Hasché und H. Leunig haben bei ihren Versuchen über die Wirkung bei Kurzwellen auf Bakterien festgestellt, daß sie eine reine Wärmewirkung ist, was vom therapeutischen Gesichtspunkt betrachtet nicht vernachlässigt werden darf, wenn auch nach den Ergebnissen dieser Forscher durch die Wärmewirkung die Bakterien in vitro zwar nicht abgetötet, so doch im Stoffwechsel ihrer unmittelbaren Umgebung empfindlich gestört werden.

Als zweiter großer Faktor in der Wirkung der Kurzwellen tritt uns eine Erscheinung gegenüber, die sich als eine Wirkung äußert, welche nicht nur durch Wärme hervorgerufen sein kann: die elektrische Wirkung. Wir haben es hier mit einer Kraft zu tun, die das Gesetz des Ohm'schen Widerstandes umgeht und wie die Wärme am Organ unmittelbar selbst angreift. Daß sie überhaupt vorhanden ist, zeigen u. a. die Versuche von Pflomm, der nach Beschickung von Kapillaren durch Kurzwellen beobachtete, daß die dadurch entstandene Gefäßerweiterung auf Adrenalin nicht ansprach, sondern 2—3 Tage bestehen blieb. Nach Beginn der Durchblutung trat zunächst eine sekundenlange Kontraktion ein, dann eine starke Erweiterung der Gefäße bis ins Zehnfache. Beim Aufträufeln von 0,8%iger NaCl-Lösung von 23° dagegen erzielte er nur eine vorübergehende Erweiterung. Pflomm erklärt dieses Verhalten in einer Erschlaffung des Gefäßtonus, wie sie nicht durch Wärme hervorgerufen werden kann. Schliephake stellte fest, daß Staphylokokken mit einer Wellenlänge von 4,8 m durchflutet schneller absterben als durch ein Wasserbad, das die gleiche Temperatur hat. Auffällig ist ferner noch die allgemeine Beobachtung, daß Menschen

mit langjährig ausgeheilten Neuritiden beim Aufenthalt in einem mit elektrischen Schwingungen angefüllten Raum ein „Kribbeln" empfinden, was sich nur auf das früher erkrankte Gebiet beschränkt. Eine Wärmewirkung kann es natürlich bei der großen Entfernung vom Sendekreis und dazu noch außerhalb des Kraftfeldes nicht sein. Archangelsky bewies in Versuchen, besonders bei Nerven, eine Einwirkung, die noch bestand, nachdem alle Wärme längst abgeklungen sein mußte. Dazu kommt noch eine ganze Reihe von Ergebnissen, z. B. Veränderung der osmotischen Verhältnisse, Erhöhung der Phagocytose der Leukozyten, Veränderungen des Serums, Beeinflussung der Oberflächenspannung. Diese Erscheinungen berechtigen zu der Annahme einer anderen Wirkung, die unabhängig von der Wärme sich dem Organismus mitteilt. Wie gesagt, nennen wir sie die elektrische Wirkung der Kurzwellen. Die Spezifität, von der bei Kurzwellentherapie gesprochen wird, ist nicht auf rein elektrisches Gebiet beschränkt, man kann also nicht sagen, daß die „spezifische" Wirkung immer „elektrisch" ist (Schliephake). Nach W. Holzer handelt es sich um eine große Unbekannte, die sich eben nur dadurch äußert, daß wir ihren Erfolg am Organ mit keinem anderen Mittel erreichen können, und die sowohl an den therapeutischen wie an den elektrischen Erscheinungen ihren Anteil hat.

Aus diesen beiden großen Kräften, der Wärme und der elektrischen Besonderheit, verbunden durch ihre Spezifität, besteht der Wirkungsmechanismus der Kurzwellen. Zur erfolgreichen Durchführung der Therapie ist ein Zusammengehen der beiden Komponenten unerläßlich (E. Raab). Die Hauptwirkung dieser beiden Kräfte kommt der Wärmewirkung zu. Sie ist, gegenüber den Anschauungen Liebesnys, diejenige Kraft, die zumeist für die therapeutischen Erfolge verantwortlich ist. Allerdings darf man auf Grund erwähnter Beobachtungen jene andere Wirkung, die sich durch Wärme nicht erklären läßt, nicht ausschalten. Auch sie gehört in die Gesamtwirkung der Kurzwellen; nur in welchem Maß sie sich daran beteiligt, ist nicht fest bestimmt.

So setzt sich also die therapeutische Wirkung der Kurzwellen wahrscheinlich zum größten Teil aus dem Vorhandensein von Wärme bzw. der im Bestrahlungsfeld einwandfrei festgestellten Hyperämie und zum geringen Teil aus jener unbekannten spezifisch von der Eigenart der Kurzwellen stammenden Kraft zusammen. Beide üben zu gleicher Zeit als geschlossener Komplex ihre Wirkung auf den Organismus aus.

Bei allen Betrachtungen hinsichtlich des Einwirkens des Kondensatorfeldes auf den lebenden Organismus ist natürlich die Frage der Energieführung sehr wichtig. Elektroden, Stromstärke, Behandlungszeit und Wellenlänge spielen eine bedeutende Rolle.

In der Wahl der Elektroden stehen uns zwei Arten zur Verfügung, die starre und die biegsame Elektrode. Die starren Elektroden, hauptsächlich von Schliephake als Glasschuhelektroden beschrieben, stellen,

wie der Name sagt, eine Platte dar, die von einem Glasschuh überzogen ist, der innen der Elektrode selbst soviel Spielraum läßt, daß eine verschiedene Einstellung des Plattenabstandes zum Körper möglich ist. Die biegsamen Elektroden bestehen aus biegsamem Metallblech oder Metallnetz, über das eine Gummitasche gestülpt ist. Zur Regelung des nötigen Elektroden-Hautabstandes werden hierbei meistens Filzlagen verwendet. Die starken Elektroden haben den Vorteil, daß sie auf weiche, leicht unebene Unterlage, z. B. die Bauchdecke, mit einigem Druck aufgesetzt werden können und daß dadurch der ebenen Elektrodenfläche eine ebene Treffläche gegenübersteht und so der Spitzenwirkung etwaiger hervorstehender Hautteile gesteuert ist. Bei zu starker Kompression kann allerdings durch Hervorquellen des Gewebes zu beiden Seiten der Elektrodenschuhe dort eine verdichtete Einfallzone und damit eine überhitzte Hautstelle entstehen, was aber alles durch eine genügende Größe des Glasschuhes vermieden werden kann. Die biegsamen Elektroden eignen sich hauptsächlich für stark gekrümmte Hautoberflächen, z. B. Seiten des Thorax oder die Extremitäten, und dann, wenn es den Patienten infolge ihres schweren Zustandes nicht möglich ist, längere Zeit sitzend die Durchflutung auszuhalten.

Nicht allein die Art, sondern auch die Größe der Elektroden ist bei der Behandlung von Wichtigkeit. Man wird nebenbei die Elektrode so wählen, daß ihre Fläche die des darunter zu behandelnden Organabschnittes übertrifft, da eine Streuung nach den Außenseiten gleichzeitig eine abgeschwächte Feldwirkung und eine geringere Tiefenwirkung (s. u.) gegenüber der Hauterwärmung ergibt Bei einem Gewebsstück, was kleiner ist als die darüber befindliche Elektrode werden die Kraftlinien des Feldes gleichsam in es hineingezogen.

Neben der Plattengröße ist der schon genannte Elektrodenhautabstand ein wesentlicher Faktor zur Erreichung einer guten Wirkung. Aus der Skizze über den Kraftlinienverlauf geht schon hervor, daß der Abstand der Elektroden von der Oberfläche jedes zu durchflutenden Körpers, in unserer Praxis also von der Haut von großer Wichtigkeit ist. Zwischen Elektrode und Haut befindet sich Luft, Glas oder ein anderes verlustfreies Dielektricum. Schliephake hat an Hand vieler Versuche bewiesen und betont, daß erst durch einen genügenden Abstand der Elektrode von der Haut in der Tiefe eines Gewebskomplexes die Wirkung des Kondensatorfeldes zur vollen Entfaltung gelangen kann. Durch das Abrücken von der Oberfläche des Mediums verlaufen die Kraftlinien beim Auftreffen auf die Oberfläche nahezu parallel, und in dieser Parallelität der Kraftlinien liegt der Erfolg der ganzen Anordnung.

Außerdem werden dadurch die oberflächlich gelegenen Regionen, besonders das Unterhautfettgewebe von allzustarker Erhitzung entlastet, in der Behandlung von großer Bedeutung, da sich nach Schliephake die Tiefenwirkung in einem bestimmten Verhältnis der Oberflächenerwär-

mung zur Tiefenerwärmung zeigt. Unerläßlich für eine erfolgversprechende Anwendung ist die durch den „Schliephake-Effekt" gesetzte Möglichkeit durch eine „gezielte Tiefenwirkung" einzelne Organe oder Körperschichten besonders zu erfassen, für die Erwärmung „von innen heraus" und für andere spezifische Wirkungen zu bestimmen. Der Elektrodenhautabstand richtet sich also nach der Lage des anzugehenden Gewebsstückes. Die aus Erfahrung abgeleitete „Tiefenregel" besagt: Mit einem Apparat von gegebener Leistung und Wellenlänge wird die günstigste Tiefenwirkung dann erzielt, wenn man bei maximal eingestellter Energieabgabe den Elektrodenhautabstand so weit als möglich wählt, d. h. also, daß der Patient eben noch ein Wärmegefühl empfindet. Je dicker die Körperpartie, umso größer der Abstand. Man wird jedoch darauf achten müssen, daß bei großem Abstand die Leistung des Apparates noch so stark ist, daß eine genügende Tiefenwirkung überhaupt noch gewährleistet ist. Hinsichtlich der Abstandsbreite berichtet E. Raab, an Hand von Versuchen mit Agar-Agar, daß man mit großen Platten und kleinem Abstand genau dieselben Ergebnisse erzielen soll wie mit kleinen Platten und großem Abstand, in letzterem Falle träte bei gleicher Leistung eine Energieersparnis von ungefähr ⅓ ein. Er empfiehlt daher einen Abstand von 1 cm, während P. Liebesny u. a. zu einem größeren Hautabstand, bei Schliephake-Elektroden ungefähr 4 cm raten. Tiefliegende Prozesse will Liebesny mit größerem Plattenabstand behandeln und da, wo große Energien zur erfolgreichen Behandlung nötig sind, den Abstand womöglich auf 10 cm erhöhen, um eine Überwärmung des betreffenden Abschnittes zu vermeiden. Thelemann und Fritsch berichten über die besten therapeutischen Erfolge bei einem Abstand von 5 cm. Berücksichtigen wir, wie es in der ärztlichen Praxis ja unerläßlich ist, die individuelle Verschiedenheit der Patienten, so wird es dem Einzelfalle überlassen bleiben, nach Lage und Art der Erkrankung den nötigen Abstand zu wählen. Die Norm liegt zwischen 2 und 8 cm. Wichtig ist dabei, daß sich in dem Dielektricum zwischen Platte und Haut keine Metallgegenstände befinden, da dies eine Veränderung des Dielektricums mit sich brächte. Liebesny empfiehlt hydrophile Gaze aufzulegen, die, wenn sie durch Schweiß naß geworden ist, ausgewechselt werden kann.

Um die Stärke des elektrischen Feldes zu messen, die Dosis der Behandlung also genau zu bestimmen, dazu fehlt uns bis jetzt noch die exakte Methode. Darin liegt ein Hauptmangel der Kurzwellentherapie überhaupt. Wir sind bei der Applikation lediglich auf eigene Erfahrung und auf die Angabe des Patienten angewiesen. Daher ist es selbstverständlich, daß auf ein intaktes Wärmempfinden der Kranken größter Wert zu legen ist, da sonst eine Überhitzung leicht zu Verbrennungen führt, namentlich in der Tiefe der Gewebe. Niemals darf ein stechendes Wärmegefühl erzeugt werden. Ferner wird der Umstand zu berücksichtigen sein, daß sich der Kranke mit der Zeit an die Wärme gewöhnt

und eine Temperatur als angenehm empfindet, die bereits den zur Therapie günstigsten Grad überschritten hat. Thermometer können zur Dosimetrie nicht verwandt werden, da sie zu einer Feldverschiebung führen. Durch Nachprüfen mit der eigenen Hand bleibt dem Behandelnden die einzige Möglichkeit, seinen Erfahrungen gemäß die beste Wärmemenge zu bestimmen.

In der Regulierung der Stromstärke steht uns die Veränderung der Anodenspannung, die Veränderung der Heizspannung oder auch Abstandsveränderung der Elektrode zur Verfügung. Von letzteren wird man absehen, da es doch für jede gezielte Tiefenwirkung meistens einen optimalen Abstand gibt, den zu ändern man vermeiden muß, weil sonst die therapeutische Kraft abgeschwächt wird. Bei den heute gebräuchlichsten Röhrenapparaten geschieht die Regulation an der Heizspannung der Röhre. Für die Zeit der Behandlung bestehen keine absoluten Regeln. Man beginnt üblich mit 5 Minuten, erhöht dann auf 10, 15 oder auch 20 Minuten. An eine feststehende Minutenzahl wird man sich aber nicht halten können, für den behandelnden Arzt ist auch hier wieder persönliche Erfahrung und ein Sichanpassen an die individuell verschiedene Konstitution seiner Patienten von Bedeutung. Die Gesamtbehandlungszeit überhaupt liegt nach Schliepake zwischen 17 Tagen und 8 Wochen.

Die Bedeutung einer bestimmten Wellenlänge hat zuerst Schliephake hervorgehoben. Sie richtet sich im großen und ganzen nach der Leitfähigkeit und der Dielektrizitätskonstante der verschiedenen Substanzen. Erfahrungen von B. Rajewsky und H. Schaefer haben gezeigt, daß schwer leitende Substanzen auf möglichst kurze Wellen ansprechen, während für einen Mittelwert der Leitfähigkeit bestimmte Wellenlängen erforderlich sind. Die schlecht leitenden Membranen und Gerüstsubstanzen eines Zellverbandes zusammen mit den gut leitenden Gewebsflüssigkeiten bedingen ein bestimmtes Verhältnis, das einer optimalen Wellenlänge zugrunde liegt. Eine Störung dieses Verhältnisses durch krankhaftes Geschehen ruft auch eine Veränderung der optimalen Wellenlänge hervor. Quantitativ wird man diese Tatsache aber erst richtig auswerten können, wenn man über genaue Werte von Leitfähigkeit und D. K. eines biologischen Gewebes oder eines pathologisch veränderten Organs verfügt. Wir können uns nur auf Erfahrungen stützen und annähernd auf die Beschaffenheit der betreffenden Organlage eingehen. Für akut entzündliche Vorgänge hatte man mit möglichst kurzen Wellenlängen die besten Erfolge (besonders in Nebenhöhlen, Ohren, Zähnen und Luftwegen), und zwar mit einer Wellenlänge von 6 m. Für Empyeme der Lungenhöhlen gibt Schliephake Wellenlängen an, die allgemein unter 8 m liegen. Eine feststehende generell gültige Regel für bestimmte Wellenlängen gibt es nicht. Als wichtiger Teil in der Dosierung, die von der individuellen Verschiedenheit der Kranken, ja sogar eines Patienten zu verschiedenen Zeitpunkten abhängt, stellt

die Wellenlänge an uns die Frage nach unserer jeweiligen Erfahrung und unserem Einfühlungsverständnis in die persönliche Ansprechbarkeit unserer Patienten.

Diese Dinge alle zusammen bedingen die Wirkung der Kurzwellentherapie. Dazu kommt noch die Dielektrizitätskonstante aller im Feld liegenden Gegenstände, das Volumen des Körpers, sein Durchblutungszustand, der Fettgehalt und die verschiedene Empfindlichkeit des Kranken (Schliephake). Solange wir nicht die Möglichkeit haben, eine exakte Dosierung für jede Krankheit und jede lokale Besonderheit zur Hand zu nehmen, bleibt eben, wie schon gesagt, die Anwendung der Kurzwellentherapie neben den bekannten physikalischen und biologischen Reaktionen besonders auch auf das Gefühl des behandelnden Arztes beschränkt.

Im folgenden will ich versuchen, über die Wirkung der Kurzwellen bei 9 Fällen von Bronchiektasen zu berichten.

Bei den Bronchiektasen unterscheiden wir die angeborenen und die erworbenen Bronchiektasen. Die angeborenen Bronchiektasen, die entweder reine Mißbildungsform der Lunge darstellen oder auf Grund eines sie umgebenden atelektatischen Lungengewebes gleich nach der Geburt entstehen, sind selten. Es sind wabige Höhlen, zwischen denen kein Lungengewebe liegt, die lediglich durch bindegewebige Septen voneinander getrennt sind. Klinisch treten sie uns in der Cysten- oder Wabenlunge gegenüber, sind nur ätiologisch von den erworbenen Bronchiektasen zu trennen und zeigen sonst dieselben Krankheitserscheinungen. Die erworbenen Bronchiektasen beruhen auf verschiedenen ihnen vorausgegangenen Krankheiten. 1. schubweise, chronische Pneumonie, Carnification des Lungengewebes; 2. Pleuritis; 3. Tuberkulose. Nach diesen Krankheiten können narbige Veränderungen zurückbleiben, die einen Zug auf die Bronchialwand ausüben und sie so veranlassen, ihr Lumen zu erweitern. Eine andere Entstehungsart der Bronchiektasen gegenüber dem Narbenzug ist ein erhöhter Druck in der Bronchialhöhlung, das besonders bei chronischer Bronchitis, bei Emphysem und Keuchhusten. Oft sind die Bronchiektasen im Früh-Stadium nur schwer zu erkennen. Auffällig sind dabei zeitweilige, meist klingende Rasselgeräusche an derselben Stelle, hauptsächlich in den Unterlappen. Sie beruhen auf der erhöhten Sekretion, dabei auch auf Stagnation dieses flüssigen, eitrig schleimigen Sekretes in den erweiterten Hohlräumen mit Infiltration des sie umgebenden Gewebes. Pathologisch-anatomisch ist die Wand hypertrophisch, unterliegt einem akut entzündlichen Prozeß. Das Sputum, das besonders morgens als „mundvolle" Expektoration in Erscheinung tritt, zeigt in den meisten Fällen eine Dreischichtung: oben blasiger Schaum, in der Mitte trübe Flüssigkeit, bisweilen mit kleinen Blutbeimengungen, unten Zerfallsmassen, dicke schleimige „Dittrich'sche Pfröpfe". Die Zerfallsmassen werden aber

hauptsächlich nur bei den Bronchiektasen gefunden, die sich in einem weit fortgeschrittenen Stadium befinden. Sie erklären sich dadurch, daß mit der Zeit die ödematöse und hyperthrophische Schleimhaut durch den Verlust ihrer Muskel- und der elastischen Bindegewebsfasern in eine Atrophie übergeht, sodaß die Wand schließlich nur noch aus Bindegewebe mit eingelagerten Blutgefäßen besteht. Neben diesen örtlichen Symptomen kommt es im Verlauf des bronchiektatischen Krankheitsbildes zu Appetitmangel, Hautblässe, infolge von zu starker Sekretverhaltung ab und zu zu Temperatursteigerung und durch Resorption toxischer Stoffe hie und da zur Bildung von Trommelschlegelfingern. Als Folge von Bronchiektasen kommen Lungengangrän, Milzschwellung und metastatische Hirnabszesse vor. Die Diagnose der Bronchiektasen beruht auf der Feststellung der schon genannten auskultatorischen Symptome. Perkutorisch tritt Dämpfung nur dann auf, wenn es sich um eine narbige Veränderung der entzündlichen Infiltration von umgebendem Lungengewebe handelt. Im Röntgenbild erkennt man die Hohlräume an den Randstreifen, hervorgerufen durch Wandverdickungen; lufthaltige Hohlräume werden an ihrer Aufhellung erkannt, halbgefüllte im Schattenspiegel ihres Sekrets. Im Frühstadium ist das Röntgenbild nicht immer ein verwertbares Diagnostikum. Eindeutig in allen Fällen wird dagegen die Diagnose bei einer Jodipinfüllung der Bronchialäste (H. Assmann, A. v. Domarus, C. Sternberg).

*Fall I.*

(Z. M.) Es handelt sich um eine 27 Jahre alte Patientin, die seit zwei Jahren, nachdem eine Lungenentzündung vorausgegangen war, an Husten mit Auswurf leidet. Die Zunahme dieser Beschwerden machte sich mit der Zeit besonders morgens bemerkbar. Der Auswurf wurde angeblich „mundvoll" und war von schleimig-weißlicher Beschaffenheit. Vor 5 Monaten erlitt die Kranke bei der Arbeit eine Blutung, ca. ½ Tasse voll. Einen Monat später bekam sie eine zweite Blutung und ging daraufhin in Behandlung. Zehn Wochen lag sie im Krankenhaus, wurde damals mit Expektorantien behandelt. Es trat aber nur geringe Besserung ein. Man habe ihr daraufhin zur Operation geraten. Vor 8 Tagen trat wieder eine Blutung auf. Die Kranke leidet außerdem an starkem Schweißen, besonders nachts, Temperatur ist meist etwas erhöht. Seit einem halben Jahr riecht der Auswurf übel.

Die Familienanamnese ist ohne Besonderheit. Mit 2 Jahren hatte die Patientin Rachitis, im Laufe der Zeit häufig Grippe und Angina. 1933 Pneumonie. Der Ernährungszustand und Allgemeinzustand der sehr gracilen asthenischen Patientin ist schlecht. Leichte Cyanose der Schleimhäute.

Thorax: Flache Form, leichtes Pectus carinatum. Atemexkursionen sind gleichmäßig.

Lunge: Die Grenzen befinden sich an normaler Stelle, links hinten schlecht verschieblich. Pekutorisch und auskultatorisch aber keine Besonderheiten.

Gleich nach der Aufnahme, 22. 5., wurde eine Jodipinfüllung vorgenommen. Der Befund ergab reichlich Bronchiektasen im linken Unterfeld. (Abbildung I.)!

Abbildung I.

Die Patientin bekam Brustwickel; zur Förderung des Expektoration wurde zeitweise Tieflagerung des Thorax verordnet, außerdem bekam sie von nun an täglich Expektorantien. Um sie auf einen besseren Allgemeinzustand zu bringen, wurde sie auf Mastkost gesetzt. In den folgenden acht Tagen trat ein Nachlassen des Auswurfs ein, der bei der Aufnahme ungefähr 100 ccm betrug. Im Laufe der Behandlung wurde er mehrmals auf Tbc Bazillen untersucht mit negativem Ergebnis. Nach einiger Zeit verschlechterte sich wieder der pulmonale Befund.

Temperaturen um 37.5°. Der Auswurf ist an Menge der gleiche geblieben, roch fötide. In den nächsten 14 Tagen hatten dann die Auswurfmengen wieder zugenommen.

20. 8. Nach vorübergehender Besserung trat mehr Auswurf auf, deshalb wurde zur Unterstützung der bisherigen Therapie mit Kurzwellen begonnen. Bestahlt wurde die linke Thoraxhälfte. Gummielektroden in Größe von 17 : 26 cm, Hautabstand 2 cm, Wellenlänge 6 m. Für die erste Bestrahlung wurden 3 Min., für die zweite 5, für alle folgenden Bestrahlungen 15 Min. Durchflutungsdauer gewählt. Nach den ersten 8 Bestrahlungen trat eine kleine Besserung ein. Die Sputummenge betrug täglich noch 40 ccm, jedoch war die Beschaffenheit immer noch dickflüssig, grünlich und von fötidem Geruch. Da sich nach der 15. Bestrahlung immer noch kein ausgeprägter Erfolg gezeigt hatte, wurde die Patientin in die Chirurgie zur Lappenexzision verlegt.

Daß es sich nicht um eine Tuberkulose handelte, wurde durch negative Untersuchungsergebnisse des Sputums geklärt. Die Blutungen stammten also sicher aus bronchiektatischen Höhlen, deren Existenz durch die Bronchographie eindeutig nachgewiesen wurde und zwar an der für Bronchiektasen typischen Stelle. Die großen sackförmigen Erweiterungen (s. Röntgenbild) lassen auf einen ausgedehnten, weit vorgeschrittenen Prozeß schließen, der offenbar mit alten Pleuraadhäsionen (geringe Lungengrenzenverschieblichkeit links unten!) zusammenhängt. Wenn nach 13maliger Bestrahlung neben der Sputumabnahme kein Besserung zu verzeichnen war, ließ das ohne weiteres den Schluß zu, daß es sich hier um ein Stadium handele, welches auf Kurzwellen bereits refraktär war, dasselbe was Schliephake und andere in solchen Fällen beobachteten. Zur vollkommenen Therapie blieb nur der chirurgische Eingriff übrig.

*Fall II.*

(S. M.) Eine 56jährige Patientin, die vor 12 Jahren an Husten mit Auswurf erkrankte. Sie war damals einige Zeit bettlägerig und hatte verschiedentlich in kleinen Mengen blutigen Auswurf. Da sie 1911 angeblich eine tuberkulöse Osteomyelitis mit Sequesterabstoßung hatte, wurde sie auf ein Jahr in eine Heilstätte verlegt. Im Auswurf wurden aber keine Tbc-Stäbchen gefunden. Nach der Heilbehandlung ging es ihr bis auf den starken Husten, verbunden mit reichlichem Auswurf, gut. Im vergangenen Frühjahr nahmen die Auswurfmengen immer mehr zu. Darauf erfolgte eine erneute Behandlung in einer Heilstätte. Von dort kam die Patientin wegen Kreislaufstörung, Hypertonie, und Adipositas in die Klinik.

Familienanamnese: Vater starb an einer „Lungenkrankheit", sonst keine Besonderheiten.

Es handelte sich um eine kleine, außerordentlich adipöse Frau in normalem Kräftezustand.

Thorax: Gut gewölbt, bei den Atemexkursionen bleibt die rechte Lungenseite zurück.

Lunge: Grenzen an gehöriger Stelle, nicht deutlich verschieblich. Über dem rechten Unterlappen absolute Dämpfung, an der gleichen Stelle mittel- bis feinblasige, klingende Rasselgeräusche. Über dem linken Unterlappen in der Axillarlinie pleuritisches Reiben und einige mittelblasige, nichtklingende Rasselgeräusche. Vorne ist das Atemgeräusch über der rechten Lunge deutlich abgeschwächt.

Auf Grund der Anamnese der Beschwerden und des Befundes wurde angenommen, es handele sich um Bronchiektasen auf dem Boden alter, tuberkulöser Lungenprozesse — erneuter Sputumversuch auf Tbc verlief negativ — zusammen mit bronchitischer Infiltration und starker Pleuraschwarte rechts. Zunächst wurde die Patientin in der Hauptsache wegen ihrer Kreislaufstörungen behandelt. Dann wurde mit der

Kurzwellenbehandlung begonnen. Bestrahlung der unteren Thoraxhälfte, Gummielektroden in Hautabstand von 4 cm, Wellenlänge von 6 m. Durchflutungsdauer 15 Min. Daraufhin nahmen die Auswurfmengen beträchtlich ab. Die Kranke hustete im Laufe der Zeit nur wenige ccm eines mehr schleimigen Sputums aus. Sie durfte in den letzten Wochen aufstehen und kleine Spaziergänge machen und wurde dann in gebessertem Zustand entlassen. Da die Bestrahlung im Verein mit Inhalation und Dampfbädern vorgenommen wurde, ist zwar der Alleinerfolg der Kurzwellen etwas getrübt. Trotzdem darf hier wohl in der schnellen Abnahme des Sputums und in seiner fortschreitenden Verflüssigung von einer günstigen Beeinflussung durch die Kurzwellen gesprochen werden. Bei einer Nachuntersuchung am 22. 6. 1937 — ein Jahr später — ergab sich über der ganzen Lunge der Befund einer Bronchitis mit mittel- und grobblasigen Rasselgeräuschen, rechts unten Schallverkürzung und klingende Rasselgeräusche, pleuritisches Reiben. Der pulmonale Befund, chronische Bronchitis, Bronchiektasen mit Infiltration war wenig verändert. Daraus geht hervor, daß sich während der Behandlungsdauer mit Kurzwellen im Verein mit Inhalation und Dampfbädern der Befund einer Bronchitis zwar besserte und der Auswurf an Menge abnahm, daß aber dadurch ein dauernd geheilter Zustand nicht geschaffen werden konnte.

*Fall III.*

(Sch. Ch.) Die Kranke, eine 61jährige Frau, wurde in kurzatmigem tachykardischen Zustand in die Klinik gebracht. Die Hauptbeschwerden waren Atemnot, Herzklopfen und starkes Schwitzen. Aus der Anamnese geht hervor, daß die Patientin vor einem halben Jahr drei Wochen an Grippe erkrankt war, von der sie sich nur langsam erholte. Mit 30 Jahren hatten sie eine Pleuritis, sonst öfter Angina und Grippe.

Die Familienanamnese bot keine Besonderheiten. Die Frau kam in stark reduziertem Allgemeinzustand zur Aufnahme.

Thorax: Symmetrisch und mäßig gewölbt, die Atemexkursionen oberflächlich und beschleunigt.

Lunge: Über den Lungen bestand links eine Dämpfung, die Grenzen waren mäßig verschieblich, über dem linken Mittelfeld verstärktes Atmen, vereinzelte feuchte Rasselgeräusche, sonst reines Vesikuläratmen.

In der Behandlung wurde zunächst auf die Symptome des Kreislaufs eingegangen und darin eine Besserung erzielt. Nach 14 Tagen trat etwas Sputum auf, das jedoch frei von Koch'schen Bazillen war. Die Temperatur, die sonst subfebril verlief, war auf 38,5° gestiegen, fiel aber bald wieder zur Norm. Der vorübergehende Temperaturanstieg mußte durch Sputumverhaltung erklärt werden. Nach weiteren drei Tagen wurde mit der Kurzwellenbehandlung begonnen, die ersten 3 Tage mit 10 Min., dann mit 15 Min. die linke Thoraxseite bestrahlt,

bei Gummielektroden 17 : 26, einem Abstand von 2 cm und einer Wellenlänge von 6 m. Die Kurzwellen taten der Patientin sichtlich gut. Sie hatte keine Atembeschwerden mehr, durfte nach der 10. Bestrahlung täglich etwas aufstehen. Die Blutsenkung, die anfangs mit 40/60 beschleunigt war, ging im Laufe der Verhandlung auf 23/30 zurück. Im ganzen wurden 18 Bestrahlungen verabfolgt. 5 Wochen nach der Aufnahme wurde die Kranke in relativ gutem Zustand entlassen.

Was die Diagnose dieses Falles betrifft, so sind auf Grund einzelner Fieberzacken bronchopneumonische Herde angenommen worden. Der röntgenologische Befund läßt in der linken Lunge einige cavernöse Aufhellungen erkennen, was den Verdacht auf cystisch verändertes Lungengewebe lenkt, aber infolge Fehlens der klassischen bronchiektatischen Symptome nicht mit Sicherheit als ein florierender Prozeß diagnostiziert werden kann. Eine Tuberkulose mußte durch mehrmalige Sputumuntersuchung mit negativem Ergebnis abgelehnt werden. Bei dieser Patientin wurde durch die Kurzwellen zweifellos eine Besserung des pulmonalen Befundes, der bronchopneumonischen Herde erzielt, eine Tatsache, die bei solchen Fällen immer beobachtet wurde, wenn eine weit fortgeschrittene Bronchiektasenbildung — und um eine solche dürfte es sich in diesem Falle trotz früherer Pleuritis nicht handeln — das Krankheitsbild nicht nach der schweren Seite hin beeinträchtigt hatte.

*Fall IV.*

(B. E.) Abbildung 2 stammt von einer 50jährigen Frau, die zweimal wegen bronchiektatischer Beschwerden in der Klinik war. Aus der Anamnese geht hervor, daß sie seit einer Erkältung in ihrer Jugend Atembeschwerden und Husten hat. Sie konnte früher immer arbeiten. Mit 30 Jahren ließ sie sich wegen dem Husten untersuchen, man sagte ihr angeblich „die Lunge habe sich erweitert". Im Feld arbeitete die Patientin nicht, weil sie nicht durchschnaufen konnte. Bis vor zwei Jahren ging sie in die Fabrik. Dann wurde sie invalidisiert, da in den letzten Jahren die Atemnot immer stärker geworden war. Sie konnte nur aufrecht sitzend schlafen. Treppen konnte sie nur ganz langsam steigen. Im November 1932 bekam sie blutigen Auswurf und legte sich zu Bett, hatte jedoch kein Fieber, schwitzte nicht, nur der Husten plagte sie sehr. Mit der Zeit wurde der Husten ärger. Es kam auch viel mehr Blut — ungefähr ein Wasserglas voll am Tag. Sie wurde deshalb in die Klinik geschickt.

Diagnose: Bronchiektasen, fötide Bronchitis. Die Blutung stammte vermutlich aus einer varikös erweiterten Vene einer Bronchiektase. Im Laufe der ersten Behandlung (1932/33) hustete die Kranke anfangs sehr viel Blut aus. Morgens war sie meist dyspnoisch und hatte massig sanguinolenten Auswurf 350 ccm, der die für Bronchiektasen typische Dreischichtung zeigte, keine Tbc-Bazillen enthielt. Auf Verordnung

von Codein 2mal 0,02, Eisbeutel, Bettruhe und leichte Kost verschwand das Blut allmählich aus dem Sputum, die Menge nahm ab, ganz geringer Fötor. Die Temperaturen gingen von 38° auf die Norm zurück. Nach 10 Tagen wurde die Kranke damals entlassen. Zum zweiten Mal kam dann die Patientin am 4. 9. 36 in die Klinik, da der Husten seit 3 Wochen viel schlimmer geworden war. Der Auswurf war wieder blutig und reichlicher. Seit drei Tagen hörte das Bluten nicht auf. Die Patientin lag schon 14 Tage mit Fieber bis 38° zu Hause zu Bett.

Abbildung II.

Es handelte sich um eine kleine Frau in ausreichendem Ernährungszustand. Neben sonst normalem Befund zeigten sich folgende Besonderheiten. Bei der Aufnahme fiel eine Dyspnoe und eine etwas röchelnde Atmung auf. Es bestand starker Hustenreiz. Die Kranke hustete reichlich Blut und Sputum aus. Foetor ex ore. Etwas cyanotische Lippen.

Thorax: Seitengleich, beiderseits sehr unausgiebige Atemexkursionen.

Lunge: Grenzen wenig verschieblich, rechts vorne unterm Rand der Scapula nach abwärts reichend Dämpfung, sonst über den Lungen normaler Klopfschall. Rechts im Bereich der Dämpfung und beiderseits hinten unten zahlreiche feinblasige klingende Rasselgeräusche. Über beiden Lungen vereinzelt Brummen Giemen und Pfeifen.

Herz: Grenze nicht verbreitert Töne leise, rein. Aktion regelmäßig (Abbildung II).

Die Kranke hustete bei der Aufnahme 5. 9. 1936 und im Verlauf des ganzen Tages reichlich Blut aus. Es wurden gleich 10 ccm Haemostatikum i. v. gespritzt, außerdem Clauden i. m. Sie bekam nur eisgekühlte Kost und mußte möglichst ruhig liegen. Am zweiten Tage wurde weniger Blut ausgehustet. Die Atmung war auch etwas leichter. Keine

Temperaturen. Nach zwei Tagen befanden sich nur noch geringe Mengen Blut im sonst reichlichen Sputum, das sich beim Stehen deutlich dreischichtig absetzte. Die Patientin bekam Codein, Terpentinpfeife. Sie fühlte sich besser, atmete leichter. Zehn Tage nach der Aufnahme stand die Patientin täglich kurze Zeit auf, es bekam ihr auch gut. Das Sputum war immer noch reichlich, hatte aber keine wesentlichen Blutbeimengungen mehr. Nach Abklingen der Blutungserscheinungen wurde nun mit der Kurzwellenbehandlung begonnen. Es wurde abwechselnd die linke und die rechte Thoraxseite bestrahlt, Abstand 4 cm, Wellenlänge 6 m. Am 23. 9. hustete die Patientin wieder etwas Blut. Die Kurzwellen wurden daraufhin abgesetzt. In der Nacht vom 25. 9. wurde wieder mehr Blut ausgehustet. Sonst war der Zustand der Patientin unverändert. Sie bekam vom 29. 9. an Terpentininhalation, die für die nächste Zeit fortgesetzt wurde. 12 Tage nach der erneut aufgetretenen und inzwischen zum Stillstand gekommenen Blutung, wurde wieder mit Kurzwellen in der alten Dosis begonnen. Sie wurden in der nächsten Zeit auch gut vertragen. Der Zustand blieb dann unverändert. In den frühen Morgenstunden hustete die Kranke viel Sputum aus, das jedoch kein Blut mehr enthielt. Es hatte den Anschein, als trete im pulmonalen Befund eine Besserung ein. Vom 1. auf 2. 11. mußte die Patientin plötzlich mehr husten und hatte wieder viel Blut im Auswurf. Am nächsten Tag litt sie ebenfalls unter quälendem Husten mit blutigem Sputum, was Veranlassung gab, die Kurzwellenbehandlung wieder abzubrechen. Für die kommende Zeit mußte die Pat. wieder im Bett liegen. Das Blut im Auswurf hörte dann allmählich wieder auf. Dann konnte die Kranke wieder stundenweise aufstehen. Nach eingehender Überlegung wurde eine weitere Kurzwellenbehandlung abgesetzt.

Die Patientin hatte 1933 eine Blutung, die so stark war, daß sie nicht mehr als reines bronchiektatisches Begleitsymptom aufgefaßt werden konnte. Als Ursache wurde, wie schon gesagt, eine variköse Vene im Bereich einer Bronchiektase angesehen. Es ist anzunehmen, daß die erneute Blutung auf derselben pathologischen Grundlage beruhte. Da aber durch eine Kurzwellenbestrahlung immer eine Erschlaffung des Gefäßtonus und damit eine Erweiterung der Gefäße herbeigeführt wird, dürften die Kurzwellen in diesem Falle auf die Blutung aus dem bronchiektatischen Gebiet keinen günstigen Einfluß ausgeübt, vielmehr den ganzen venösen Komplex in einer gewissen Hyperämie gehalten haben, die einen Stillstand der Blutung nicht zuließ. Daß nach der ersten Absetzung der Kurzwellen und dem darauf erfolgten Blutungsrückgang bei erneuter Applikation der Kurzwellenbestrahlung ein erneuter Blutungsschub auftrat, muß immerhin zu dem Gedanken raten, bei Fällen mit drohender Varizenblutung aus Bronchiektasen trotz der sonst guten Verträglichkeit und der günstigen Beeinflussung eines bronchitischen Bildes von der Kurzwellentherapie abzusehen.

*Fall V.*

(F. M.) Eine 48jährige Patientin, die wegen Pleuritis am 4. 11. 36 eingewiesen worden war. Seit sechs Wochen fühlte sie sich elend, hatte angeblich stark abgenommen. Morgens hatte sie viel Husten mit reichlichem Auswurf. Fieber wurde bisher nicht festgestellt. Als Kind hatte die Kranke Diphtherie, mit 5 Jahren angeblich dreimal hintereinander Lungenentzündung. 1927 Grippe. Sie hat sich immer wieder gut erholt. Bei der Aufnahme befand sie sich in mäßigem EZ und KZ, war dyspnoisch und hatte an Temp. 37,8°. Die Atemexkursionen des symmetrischen Thorax waren ausreichend, die Lungengrenzen an normaler Stelle, mäßig verschieblich. Über der linken Lunge, besonders im Mittel- und im Unterfeld, sowie axillar wurde Schallverkürzung gegenüber rechts festgestellt. Links hörte man verschärftes Atemgeräusch. Im Unterfeld reichlich mittelblasige feuchte Rasselgeräusche, axiliar pleuritisches Reiben. Der Stimmfremitus war auf der linken Seite verstärkt. Recht normales Atemgeräusch.

Beim tiefen Atmen empfand die Kranke auf der linken Seite stechende Schmerzen. Die Temperatur stieg bis 39°. Es bestand starker Hustenreiz, beim Sputum war etwas hellrotes Blut, es enthielt keine pathogenen Keime. Der bronchitisch-pleuritische Prozeß mit wenig ausgeprägten Bronchiektasen und peribronchialer Infiltration ging auf Verabfolgung von Brustwickel, Inhalation und Mixtura solvens immer mehr zurück. Die Temperatur sank zur Norm. Am 1. 12. wurde mit der KW-Behandlung begonnen, die auf das weitere Geschehen günstig wirkte. Nach 4 Wochen wurde die Patientin entlassen. Insgesamt waren bis zur Entlassung 11 Bestrahlungen verabfolgt worden (Abstand 4 cm, Wellenlänge 6 m).

Durch die Vorbehandlung mit Inhalation und Mixtura solvens und dem damit verbundenen fortschreitenden Rückgang der Bronchitis ist hier die Beurteilung der Kurzwellenwirkung nicht eindeutig. Trotz der angeblich schon im Kindesalter durchgemachten Pneumonie darf man hier sicher von Bronchiektasen sprechen, die noch kein ausgedehntes, vorgeschrittenes Stadium erreicht hatten, da die Patientin in den früheren Jahren über Beschwerden, wie sie durch Bronchiektasen hervorgerufen werden, nicht klagen konnte. Wenn aber aus dem Verlauf eine absolut günstige Beeinflussung durch die KW. allein nicht ohne weiteres abzuleiten ist, wird man doch sagen müssen, daß sie den Ablauf einer Bronchitis und den Zustand geringfügiger Bronchiektasen im Verein mit anderen Mitteln zur Heilung wirksam unterstützt haben.

*Fall VI.*

(R. K.) Ein 23jähriger Patient, der vor 9 Jahren salzigen Geschmack auf der Zunge und dunkelroten Auswurf (immer einen Mund voll) beobachtete. Die große Sputummenge trat damals alle vier Wochen auf. Bei Erkältungen waren die Expektorationen häufiger und stärker. Vor

zwei Jahren stellte sich nach einer sportlichen Anstrengung eine größere Menge blutigen Auswurfs ein. Vor acht Wochen war der Patient in einem Krankenhaus zur Beobachtung. Es fiel aber während dieser Zeit kein blutiger Auswurf auf, es wurde kein krankhafter Befund erhoben. Der behandelnde Arzt wies ihn mit Verdacht auf Bronchiektasen zur näheren Klärung in die hiesige Klinik (14. 12. 1936). Der Patient gab an, daß er in letzter Zeit allmorgendlich wenig zähen Schleim ausgehustet habe. Abends habe er Husten ohne Auswurf gehabt.

In der Kindheit machte er Keuchhusten und Diphtherie durch, während der Lehrzeit Grippe. Nach Ziehen eines Zahnes und nach Spalten eines Tonsillarabszesses beobachtete der Kranke, daß er hinterher stark blutete.

Thorax: Gut gewölbt, Atemexkursionen symmetrisch, ausgiebig.

Lungen: Grenzen an normaler Stelle, gut verschieblich. Vesikuläratmen. Links hinten unten und seitlich unten hörte man klingende fein- bis mittelblasige Rasselgeräusche.

Das Sputum hatte keine Dreischichtung, es zeigte einige auf spezifische Stäbchen verdächtige Stellen. Nach mehrmaliger Untersuchung wurde jedoch eine Tbc. ausgeschlossen. Bei der Durchleuchtung sah man im untersten Teil des linken Unterfeldes, allerdings nur in einer bestimmten Atemstellung, eine kleine Gruppe weicher Herdschatten, anscheinend mit zentraler Aufhellung, von der feine Streifen hiluswärts zogen. Möglich waren feine Pleuraadhäsionen dieser Gegend. In der Umgebung beider Hili waren Kalkschatten verschiedener Größe zu sehen. Es wurde ein infiltrativer Prozeß geringen Ausmaßes in der Peripherie des linken Unterlappens, sowie Bronchiektasenbildung angenommen.

Nach der Anamnese ließ sich bei diesem Patienten an ein rein individuell im ganzen stark durchblutetes Gewebe denken, was die häufigen Blutungen aus den Bronchiektasen erklärt, auch ohne daß es sich um gröbere Veränderungen handeln mußte. Der Patient wurde am 18. 12. mit den nötigen Vorsichtsmaßregeln entlassen. Am 7. 1. kam er erneut in die Klinik, da er am 23. 12. wieder blutigen Auswurf hatte. Im gelb zähschleimigen Sputum, das nur ganz gering war und morgens am stärksten auftrat, fanden sich keine Koch'schen Stäbchen. Die gleichmäßige Mischung von dem wenig zähen Schleim mit dem Blut nahm man als Hinweis, daß beides aus einer Stelle in der Lunge stammte, nämlich aus dem linken Unterlappen. Im Verlauf der nächsten vier Wochen blieb das Krankheitsbild im großen Ganzen unverändert. Temperaturen traten nicht auf. Das Sputum war von wechselnder Menge, am 28. 1. und 3. 2. war es wieder mit Blut vermischt. Am 9. 2. wurde eine Bronchographie vorgenommen (Abbildung III).

Am 26. 2. bekam der Patient die erste Kurzwellenbestrahlung (Abstand 4 cm, Wellenlänge 6 m). Die Behandlung bekam dem Patienten gut. Eine größere Blutung trat auf die KW nicht ein, was darauf

schließen läßt, daß in diesem Fall die Blutbeimengungen im Sputum durch geringe entzündliche Zustände als auch aus der individuellen Blutungsbereitschaft im Gewebe des Patienten, und nicht etwa aus varikös veränderter Gefäßwand oder aus einem größeren progressiven Prozeß zu erklären sind. Die KW-Behandlung wurde auf das günstige Ansprechen hin bis zur Entlassung (insgesamt 15 Bestrahlungen) fortgesetzt. Man kann von einer guten Beeinflussung des Krankheitsbildes bei einem schon ohnehin kräftigen jungen Manne sprechen.

Abbildung III.

Das Jodipin 9 ccm hat den linken unteren Hauptbronchus gefüllt, die Bronchen sind im ganzen etwas weit und enden in sackförmigen, verbreiterten Endabschnitten, die dicht oberhalb vom Zwerchfell sitzen. Sackförmige Bronchiektasen.

*Fall VII.*

(B. A.) Eine 36jährige Patientin wurde am 25. 2. 1937 in stark dyspnoischem Zustand eingewiesen. Im Januar hatte sie starke Schmerzen auf der rechten Seite mit Fieber. Die behandelnde Ärztin stellte Rippenfellentzündung fest, was sie zur Einweisung veranlaßte. Familienanamnese ist ohne Besonderheit. Aus der Erkrankungsanamnese erfahren wir, daß die Patientin als Kind Diphtherie und Scharlach hatte, seitdem an Husten und Auswurf litt. Mit 17 Jahren hatte die Patientin Lungenspitzenkatarrh. 1911 Rippenfellentzündung, ein Jahr später Ohrenoperation. 1914 wurde sie, schwer krank, auf Tbc. behandelt. Danach war sie öfters an Grippe erkrankt. Dreimal hatte sie angeblich „Blutstauungen" mit Stichen in der rechten Seite und blutigem Auswurf. 1935 wurde sie am linken Ohr operiert. Im Juli 1936 machte sie eine Lungenentzündung durch, dann litt sie öfters an Herzbeschwerden mit Atemnot. Der Befund zeigte eine stark dyspnoische Patientin mit

Akrocyanose und leicht angedeuteten Trommelschlegelfingern, kalten Extremitäten.

Reduzierter E.Z. und A.Z. Patientin hustete stark und große Mengen grünlichen Auswurfs aus.

Thorax: Links gewölbter als rechts. Kyphoskoliose nach rechts. Schwache Atemexkursionen, der Thorax im ganzen mißgestaltet.

Lunge: Grenzen hinten und vorne tiefstehend, kaum verschieblich. Fast über allen Lungenpartien vereinzelt Rasselgeräusche, Giemen und Schnurren. Verstärktes Inspirium. Über der rechten Lunge in der Höhe des Mittellappens Dämpfung und aufgehobenes Atemgeräusch. Über den unteren Partien hypersonorer Klopfschall.

Herz: Nach rechts verzogen, sonst in normalen Grenzen, Aktion regelmäßig, paukender erster Ton über der Spitze. In den ersten Tagen nach der Aufnahme hustete die Kranke sehr viel und hatte große Mengen eines gelblich-bräunlichen Sputums. Um die starke Sekretion der Bronchiektasen zu verringern, wurde die Flüssigkeitsmenge eingeschränkt und täglich 1 ccm Anastil gespritzt. Es bestand keine so starke Zyanose mehr. Das E.K.G. ergab eine Sinustachycardie. Patientin bekam Kampfer und $O_2$. Am 1. 3. bekam sie die erste KW-Bestrahlung. Es wurden abwechselnd beide Lungen bestrahlt (Abstand 4 cm, Wellenlänge 6 m). Nach 3 Tagen hatte sich der Zustand etwas gebessert. Die Sputummenge war wenig verringert, die Konsistenz aber zäher geworden. Am 6. 3. bekam die Kranke Temperaturen. Sie fühlte sich in den nächsten Tagen sehr matt, schlief schlecht. Die Sputummenge ging wieder zurück. In der Nacht zum 9. 3. kollabierte die Patientin bei Codeinverabreichung. Sie erholte sich wieder auf Cardiazol. Die Kurzwellenbehandlung mußte abgesetzt werden. Am 10. 3. wurde der Auswurf plötzlich sanguinolent, die Patientin kollabierte wieder und kam trotz aller angewandten Kreislaufmittel ad exitum. Abb. 4 zeigt das Röntgenbild vom 26. 2. 1937.

Nach dem Röntgenbild wurde eine Cystenlunge beiderseits mit bronchopneumonischen Herden im rechten Unterfeld, Pleuraschwarte rechts unten und rechts interlobär angenommen. Verdacht auf cirrhotische Lungentbc. mit Verziehung des Mediastinum nach rechts.

Aus dem Obduktionsbefund:

Doppelseitige Wabenlunge, bis großkastaniengroße Cystenbildungen in den hilusnahen Abschnitten des rechten und linken Oberlappens und Unterlappens und des rechten Mittellappens. Kleinere sackförmige Bronchiektasen vorwiegend in den U. L., geringere in den O. L. Chronische Bronchitis beiderseits Lungenemphysem alte Brustfellverwachsungen beiderseits. Induration im rechten O. L. und in den lateralen und unteren Anschnitten des linken O. L. Konfluierende Bronchopneumonie in sämtlichen Lungenlappen, in den lateralen und oberen Abschnitten des rechten O. L. mit haselnußgroßer Einschmelzung. Trommelschlegelfinger. Hypertrophie der rechten Herzkammerwand. Allgemeine Stauung. Pleuraexsudat beiderseits (rechts 1000, links 2000 ccm).

Es handelt sich in vorliegendem Falle um ein Krankheitsbild, das nicht durch ein einziges pathologisches Geschehen allein bestimmt war, sondern eine ganze Reihe schwerster Veränderungen an Lunge und ein in Mitleidenschaft gezogenes Herz zeigte. Die Cystenbildung in der Lunge läßt die Erwägung auf einen angeborenen Zustand zu, auf dessen Boden sich später weitere krankhafte Prozesse entwickelt haben. Die überstandene Rippenfellentzündung, mehrmalige Erkrankung der

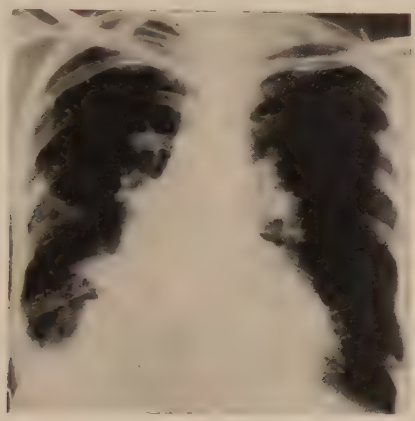

Abbildung IV.

Hilus auf beiden Seiten vergrößert. Am unteren Pol des linken Hilus sieht man 2 fünfmarkstückgroße, runde scharfe Linien und darinnen mehrere kleine Schattenringe. Rechts ist im Gebiet des paramendiastinalen Unterfeldes eine intensive Verschattung zu erkennen, in der einige runde Aufhellungen zu sehen sind. Interlobäre Schwarte rechts, lateral im Mittelfeld. Unterhalb dieser Schwarte einige bis zu 2 Pfg.-stückgroße Ringschatten. Auf das Gebiet des ganzen Oberfeldes zeigt eine ziemlich wabige Struktur. Die Trachea ist weit nach rechts verzogen, Herz schmal, Form wegen Verziehung nicht zu beurteilen.

pulmonalen Gebiete, die Komplikationen seitens der Nebenhöhlen, Vorbehandlung wegen Tbc macht es deutlich, daß es sich um ausgeprägte Veränderungen handelt, deren Anfang weit zurückliegt und die jetzt dazu noch von schweren Begleiterscheinungen belastet waren. Daß die Patientin auf die KW gut ansprach, läßt sich durch die anfängliche Besserung im subjektiven Befinden nicht stützen. Die Sputummenge nahm zwar ab, war aber entgegen den sonstigen Erfahrungen nach KW-Bestrahlung in der Konsistenz zäher. Eine dann einsetzende Temperaturerhöhung mit Abnahme des Sputums deutet eher auf eine Verhaltung hin. Die Blutung wurde nicht durch die KW hervorgehoben, sondern war wahrscheinlich durch die „allgemeine Stauung" bedingt. Die rechte Ventrikelwandhypertrophie war durch eine langbestehende Stauung im kleinen Kreislauf hervorgerufen worden, was ja eine Be-

gleiterscheinung alter, ausgedehnter Bronchiektasen ist. Nach all dem muß man annehmen, daß die KW-Behandlung bei ihrem Beginn bereits zu ausgeprägte, vielseitige pathologische Veränderungen vorfand, als daß sie in der kurzen Zeit noch Hilfe hätte bringen können.

*Fall VIII.*

(A. L.) Eine 27 Jahre alte Patientin kam am 29. 5. 1937 zur Aufnahme. 1933 hatte sie plötzlich starken Husten und Auswurf bekommen. Auf ärztliche Behandlung waren die stärksten Beschwerden zurückgegangen, ein leichtes Hüsteln hatte sie aber dauernd behalten. So blieb der Zustand die ganze Zeit über erträglich. Vier Wochen vor der Aufnahme hatte sie zu Hause wieder stärkeren Husten und Auswurf. Die Familienanamnese sagt aus, daß der Vater der Patientin an Asthma gestorben ist. Großvater väterlicherseits war auch asthmaleidend, eine Schwester hat Asthma. Als Kind hatte die Patientin Masern, öfters Halsentzündung, sonst war sie nie krank.

Befund: Mittelgroße, etwas blasse Patientin in gutem Ernährungszustand.

Thorax: Gut gewölbt, gleichmäßige Atemexkursionen beiderseits.

Lungen: Grenzen an normaler Stelle, mäßig verschieblich. Keine Dämpfung nachweisbar. Über beiden Lungen Giemen und mittelblasige Rasselgeräusche.

Patientin erhielt zunächst Mastkost, gegen den starken Hustenreiz Codein. Sie hatte nur wenig Sputum, in dem keine Tbc-Bazillen nachgewiesen werden konnten. Senkung 54/97. Temperatur hatte sie nicht. Röntgenaufnahme erzielte keine Anhaltspunkte für Tbc, es bestand eine Pleuropericardialschwarte. Am 7. Tage ging die Senkungsgeschwindigkeit zurück: 27/55. Die Patientin hatte auch etwas zugenommen. Sie bekam mixtura solvens, Silorgan. In der nächsten Zeit fühlte sich die Patientin wohl. Zur Verringerung der Sputummenge bekam sie caps. terebinth. 3mal 0,5. Der Auswurf hatte daraufhin an Menge deutlich abgenommen, betrug nur noch 20 ccm. Am 21. 6. begann die Kurzwellentherapie nach der üblichen Dosis, 10. Min. Sie wurde gut vertragen. Beschwerden hatte die Kranke keine mehr. Sie hatte an Gewicht zugenommen. Zur ambulanten Weiterbehandlung mit KW wurde sie vier Wochen nach der Aufnahme entlassen. Eine Röntgenkontrollaufnahme vom 12. 7. 37 zeigte, daß eine ursprünglich vorhandene fleckige Zeichnung (Aufnahme 26. 5. 1937) in den Lungenunterfeldern deutlich zurückgegangen war. Nach dem ursprünglichen Röntgenbefund konnte die Diagnose auf Bronchiektasen nicht sicher gestellt werden. Immerhin sprachen die seit 1933 bestehenden klinischen Beschwerden dafür. Eine eindeutige Erklärung über die Wirkung der hier angewandten Kurzwellentherapie während der stationären Behandlung ist nicht möglich, da die Therapie mit KW erst zu

einer Zeit einsetzte, wo die Besserung des Zustandes in vollem Gange war. Den Ausschlag gaben hier die KW sicher nicht, wenn auch anzunehmen ist, daß sie den Verlauf des an sich noch nicht schweren Krankheitsbildes zum Guten wesentlich unterstützt haben.

*Fall IX.*

(K. Ph.) Ein 41jähriger Patient wurde von einem Tbc-Krankenhaus überwiesen. Er klagte über viel Auswurf, manchmal sei auch Blut dabei. Er könne vor lauter Husten kaum schlafen, er schwitze sehr viel. Auch habe er immer Fieber um 39°. Am 12. 2. 37 mußte er mit Arbeiten aufhören, da damals die eben erwähnten Beschwerden auftraten. 8 Wochen lag er zu Hause, wurde mit Expektorantien behandelt, es wurde aber nicht besser. Er kam auf acht Tage in ein Krankenhaus, war dann auf vier Wochen zur Kur. Auf Inhalieren trat keine Besserung ein, es wurde immer schlimmer, der Auswurf nahm zu. Er kam dann in das Tbc-Krankenhaus, das ihn, da keine Tuberkulose vorlag, mit u. a. folgendem Befund in die hiesige Klinik überwies: Eine linksseitige, ausgedehnte Bronchiektasenbildung des ganzen O. L. Die Temperaturen schwankten zwischen 37 und 38°. Im außerordentlich reichlichen Auswurf (400 — 500 ccm), der die typische Dreischichtung zeigte, wurden keine Tbc-Bazillen ausgeschieden. Die Senkungszeit der Erythrozyten war mit 96/125 beschleunigt. Im weißen Blutbild fand sich eine erhebliche Linksverschiebung. Der Ernährungszustand war bei einem Gewicht von 76,7 kg sehr gut. Der Allgemeinzustand jedoch durch das angestrengte Husten und die mühsame Auswurfentleerung stark herabgesetzt. Am 15. 7. 1937 trat die Blutbeimengung im Auswurf auf, die man auf eine Ruptur eines venösen Gefäßes zurückführte und die sofort zurückging.

Der Vater des Patienten starb an Pneumonie, Pleuritis. In der Familie keine Tuberkulose. Als Kind hatte der Patient Masern, mit zwei Jahren Pneumonie. Als er 27 Jahre alt war, hatte er einen Blutsturz. Er lag dann fast ein Jahr zu Hause, war nach 6 Wochen zur Nachkur in einer Heilstätte. Von dieser Zeit an hatte er immer Auswurf, der im Gegensatz zu später anfangs immer flüssig war, dann wurde er steif und bröcklig. Morgens war der Auswurf sehr stark. Der Kranke hat dieser Zustände wegen immer nur leichte Arbeit verrichten können. Die ganzen Jahre hindurch war sein Befinden wechselnd. Auswurf bestand immer, bis dann im Frühjahr 1937 eine Verschlimmerung seines Zustandes eintrat.

Befund: Großer Mann in gutem Ernährungszustand. Kräftezustand durch den Husten etwas geschwächt.

Thorax: Breit, seitengleich, geringe Atemexkursionen.

Lunge: Rechts oben Bronchialatmen, rechts unten klingende, grobblasige Rasselgeräusche, links unter grobblasige Rasselgeräusche, Atmen hinten unten abgeschwächt.

Herz: Geringe Verbreitung nach links, Töne rein, Aktion regelmäßig.

Am 24. 7. 37 kam der Patient in schwerem Zustand in die Klinik. Er klagte über Atemnot, hatte hohes Fieber, hohen Puls und viel Auswurf. Temp. 40,3°. Er hatte nachts Auswurf, am Morgen mußte er sehr viel husten. Er bekam von nun an Terpentinmaske, Brustwickel, Expektorantien. Nach acht Tagen war die Temperatur auf 37,8° gefallen. Der Kranke wurde auf Rohkost umgestellt. Die Menge des Sputums ging allmählich zurück (600 ccm). Am 30. 7. und in den folgenden 2 Tagen stieg das Fieber abends bis 38°. Der Pat. litt wieder an Atemnot. Die Auswurfmenge stieg über 800 ccm. Am 2. 8. setzte die KW-Behandlung ein. Am nächsten Tag stieg das Fieber auf 39°. Die Atmung war weiter angestrengt, die Auswurfmenge die gleiche. Die Leukozythenzahl war angestiegen: 10 300 gegen 6 900 bei der Aufnahme. Am 8. 8. hatte der Patient einen starken Hustenanfall mit reichlichem Auswurf. Die Thoraxaufnahme vom 6. 8. zeigte eine Verschattung der ganzen linken Seite. Am 9. 8. ging die Temp. auf 38,5° zurück, sonst blieb der Zustand der gleiche. Eine am 16. 8. vorgenommene Probepunktion verlief wohl infolge von Verwachsungen ergebnislos. Die Temp. gingen weiter zurück, der Pat. vertrug die KW gut. Das Befinden blieb sonst während der nächsten Zeit unverändert. Auswurf 750 ccm. Am 25. 8. stiegen die Temp. abends wieder auf 39°, der Auswurf war eitrig. Am 1. 9. wurde eine Bluttransfusion vorgenommen (400 ccm). Da die konservative Behandlung offensichtlich nicht zum Ziel führte, wurde der Pat. in die chirurg. Klinik zur Weiterbehandlung auf radikalem Wege verlegt, wo er drei Tage nach der Rippenresektion ad exitum kam.

Die anatomische Diagnose ergab folgendes Bild:

Chronische Bronchitis mit zahlreichen, großen sackförmigen Bronchiektasen links. Chronisch-fibröse und eitrige, z. T. gangräniszierende pneumonische Infiltration der linken Lunge. Chronische Bronchitis rechts. Kompensatorische Blähung der r. Lunge. Ausgedehnte alte zum Teil schwielige Brustfellverwachsungen beiderseits, infektiöse Milzschwellung, fortgeschrittene Fäulnis.

Nach der Anamnese bestand der Husten und Auswurf des Pat. seit 14 Jahren. Im Laufe dieser Zeit wurde aber eine Tuberkulose, an die bei den Temperaturen und dem bisweiligen starken Schwitzen gedacht worden war, nicht festgestellt. So mußten die klinischen Symptome und die Dreischichtung des Sputums die Diagnose auf Bronchiektasen erhärten. Die stark beschleunigte Blutsenkungsgeschwindigkeit und die erhebliche Linksverschiebung ließen außerdem ausgedehnte pulmonale Komplikationen erwarten, was dann durch den Obduktionsbefund bestätigt wurde. Die alten Brustfellverwachsungen, die langjährigen Beschwerden deuten auf einen weit zurückliegenden Beginn der bronchiektatischen Erkrankung hin. Obwohl auch dieser Patient in seinem

subjektiven Empfinden zunächst gut auf die KW ansprach, konnte doch zunächst mit ihrer Hilfe keine Besserung erzielt werden, da es sich augenscheinlich um einen sehr komplizierten, weit fortgeschrittenen Vorgang handelte. Vorübergehender Fieberrückgang ist für eine Wendung zum Besseren durch die KW kein Beweis. Erneuter Temperaturanstieg mußte die Aussicht auf konservativen Heilungserfolg erheblich trüben, weswegen auch zum operativen Eingriff geschritten worden war. Das Beispiel dieses Falles könnte lehren, daß bei einem Zuweit fortgeschrittenseins der Bronchiektasen den Kurzwellen die Heilungskraft nicht zukommt, wie sie auf anderen Gebieten zu verzeichnen ist, und daß durch das erfolglose Behandeln mit Kurzwellen nur kostbare Zeit verloren gehen kann, die dazu angetan ist, das Allgemeinbefinden eines Kranken schwer zu schädigen, die Widerstandskraft herabzusetzen, sodaß sie nachher für eine Radikalbehandlung auf operativem Wege nicht ausreicht. Die Erfahrung dieses Falles wird schon zu Erwägungen veranlassen, die man zu Beginn jeder KW-Behandlung über Alter und Zustand einer bronchiektatischen Erkrankung erhebt, ob man durch eine Bestrahlung, die ja immer längere Zeit in Anspruch nehmen muß, noch zum Ziele kommt, oder ob es nicht am Platze ist, dem betreffenden Patienten von vornherein zur Operation zu raten.

Durch den Bericht dieser neun Fälle war ich bemüht, Erfahrungen darzutun, die man bei Kurzwellenbehandlung bronchiektatischer Erkrankungen sammeln zu können glaubte. Bestrahlt wurde mit einem Siemens-Ultra Pandoros. Dabei wurden Gummielektroden angewandt, weil einmal dadurch eine Behandlung im Liegen möglich war, wie es der Zustand der Patienten forderte, zum anderen weil die Elektroden durch ihre Biegsamkeit der Thoraxrundung gut angepaßt werden konnten. Außer Fall 1, bei dem die ausgeprägte Grazilität der Kranken zu 2 cm Elektrodenabstand Veranlassung gab, wählte man einen Abstand von 4 cm, da mit ihm bei Behandlung vieler Krankheitsprozesse gerade im Bereich der Lunge die meisten Erfolge erzielt worden waren.

Aus denselben Gründen nahm man die 6 m Welle zur Behandlung als die geeignetste an. Der Abstand zwischen Elektrode und Haut wurde durch Filzeinlagen ausgefüllt.

Erfolge durch die Kurzwellen wurden nur bei den Fällen erzielt, die man zu den Frühstadien rechnen muß. Die begleitende Bronchitis ging zurück, das Sputum wurde dünnflüssiger und nahm mit der Zeit ab, eine Wirkung also, die auf der Beeinflussung er akut entzündlichen Vorgänge beruht. Im Kurzwellenfeld tritt eine Kapillarerweiterung ein. In Begleitung des dadurch bedingten Druckabfalls in den kleinsten Gefäßen kann es zu Veränderungen der Permeabilität der Gefäßwand und zu einem Eindringen der das Gewebe ödematös auftreibenden Flüssigkeiten in die Kapillaren und zu einem Oedemrückgang kommen. Die erhöhte, auf Vergrößerung des Gefäßdurchschnittes beruhende Durch-

blutung des Gewebes begünstigt den gesteigerten Flüssigkeitsabfluß. Mit dem Blutstrom wird gleichzeitig eine erhöhte Menge an Leukozyten an den entzündeten Komplex gebracht und eine im Kondensatorfeld an sich schon erhöhte Phagozytose noch verstärkt, was eine erhebliche Virulenzabschwächung vorhandener pathogener Keime bewirkt (E. Pflomm). Soweit der Beginn der Bronchiektasen auf chronisch-bronchitischen Prozessen beruht, kann er nach der Erfahrung von zweien unserer Fälle günstig beeinflußt werden, wobei auch (Fall VI u. VIII) durch das jugendliche Alter der Patienten der Körper zu einer allgemeinen Widerstandskraft und zur Unterstützung der Therapie anscheinend wesentlich beitrug. Entscheidend wird dabei das spätere Verhalten des Patienten bleiben, seine Arbeitsstätte, seine Beschäftigung und die Vorsicht vor neuen Erkältungen, bronchitischer Reizung, da sonst die alten Erscheinungen — wenn sie überhaupt zum völligen Stillstand kamen, und das ist wieder selten — jederzeit erneut aufflackern können. Wo es sich aber um Fälle handelt, deren Aetiologie bei alten narbigen Gewebsveränderungen und cirrhotischen Vorgängen weit zurückliegender Krankheiten zu suchen ist, oder deren Diagnose erst zu einer Zeit geschah, da die Bronchiektasenbildung bereits über anfängliche Entwicklung hinausgegangen war, konnte durch die Kurzwellen keine Abhilfe mehr geschaffen werden. Handelt es sich (Fall IV) um Fälle, bei denen größere bronchiektatisch oder wahrscheinlich von Anfang an cystisch veränderte Höhlen mit der ihnen eigenen dünnen, aufgelockerten Wand vorliegen, so wird man wegen der Gefahr stärkere Blutungen auszulösen und der dadurch unwahrscheinlichen Erfolgsaussicht von der Kurzwellentherapie absehen, — geringe Blutbeimengung im Sputum ist jedoch nicht zu fürchten, da auch bei Bronchiektasen, die noch nicht zu großer Strukturveränderung geführt haben, infolge des entzündlichen Vorgangs der Wandung, kleine Blutmengen aus diesen Bezirken keine Seltenheit sind, — nur eine Radikaloperation wird in fortgeschrittenen Fällen den gewünschten Erfolg bringen, wenn auch dann wieder die Gefahr einer Narbenbildung und damit die einer neuen Bronchiektasenbildung naheliegt. Trotzdem wird man eine Entfernung alter, weit fortgeschrittener Stadien bei ihrem schlechten Ansprechen auf Kurzwellen anstreben, da sich sonst auf dem Boden ihres Epithels nicht selten Carzinome bilden, ferner deshalb, weil Lungenabszesse, die aus bronchiektatischen Höhlen entstanden sind, entgegen der sonst guten Kurzwellenbeeinflußbarkeit von Lungenabszessen, nach den Erfahrungen von W. Dieker und Schliephake mit der Kurzwellentherapie nicht mehr zur Heilung zu bringen sind.

Wenn bei der Kurzwellenbehandlung nach den bisherigen Allgemeinerfahrungen die individuelle Konstitution eines Patienten eine entscheidende Rolle spielt, muß auch der Umstand beachtet werden, daß die Patienten je nach ihrer Reaktion oder Achtsamkeit auf die Krankheit ihres Körpers sich zu ganz verschiedenen Zeiten in ärztliche Behandlung

begeben. Daher mag es kommen, daß der Therapeut mehr den älteren Bronchiektasen gegenübersteht, — da doch Bronchiektasen meist ohne Fieber und anfänglich auch ohne gröbere Störung des Allgemeinbefindens verlaufen und oft nur zuerst als Erkältungserscheinungen oder „Verschleimungen" aufgefaßt werden, — und so für die Kurzwellenbehandlung ein undankbares Gebiet vorfindet. Denn wenn wie gesagt die kurzen Wellen auf akut-entzündliches Geschehen auch in den Gebieten der Lungen eine wichtige erfolgreiche Therapie darstellen, so scheinen sie nicht mehr imstande, lang bestehende, durch chronische Vorgänge herbeigeführte schwere Gewebs- und Formveränderungen bei Bronchiektasen (ebenfalls Beobachtungen von Schliephake) in günstigem Sinne zu beeinflussen.

Die Erkenntnis eines Mißerfolgs ist auch ein Erfolg, und die Erfahrungen, daß eine Therapie für ein bestimmtes Krankheitsbild keine absolut sichere Therapie sein kann, vermag uns beinahe ebenso weit zu führen, wie die Entdeckung neuer Methoden . Der Verfasser hofft durch die Darlegung der aufgezeichneten Fälle in bescheidenem Maß und auf kleinem Gebiet zu unserer ärztlichen Aufgabe beigetragen zu haben, deren großes Ziel es ist, zur Heilung des kranken Mitmenschen die besten Wege zu finden und dabei darauf acht zu haben, daß das hohe Arztwort von dem „nil nocere" gewahrt bleibt.

## Literatur-Verzeichnis.


*H. Aßmann*, im Lehrbuch der Inneren Medizin, Bd. I, S. 471 ff. Jul. Springer, Berlin 1936.

*v. Domarus, A.*, Grundriß der inneren Medizin, S. 226 ff. ebens. Berlin 1936.

*E. Fritsch u. M.* Schubart Einführung in die Kurzwellentherapie, Verlag Urban und Schwarzenberg, Berlin-Wien, 1935.

*E. Hasché u. H. Leunig*, Dt. Med. WoSchr. 1935, H. 30.

*W. Holzer u. E. Weißenberg*, Grundriß der Kurzwellentherapie, Verl. Maudrich, Wien 1935.

*Dieker, W.*, Internationaler Kongreß f. Kurzwellentherapie, Referate und Mitteilungen. S. 303, Verl. Perles, Wien 1937.

*W. M. Archangelsky*, Int. Kongr. d. KWTher. a.a.O., S. 192.

*J. Kowarschik*, Kurzwellentherapie Jul. Springer, Wien 1936.

— Münch. med. WoSchr. 1936, H. 47.

*P. Liebesny*, Kurz- und Ultrakurzwellen, Strahlentherapie, Sonderband 19, Verl. Urban u. Schw.-Bln.-Wien 1936.

— Int. Kongreß f. KWTher. a.a.O., S. 175.

*E. Pflomm*, Archiv f. klin. Chirurgie, S. 253 ff., Bd. 166. Jul. Springer, Berlin 1931.

*E. Raab*, Dt. med. WoSchr. 1935, Heft 10, und 1936 H. 5.

*E. Schliephake*, Kurzwellentherapie, Verl. v. G. Fischer, Jena 1936.

— Dt. med. WoSchr. 1937, H. 28.

*C. Sternberg*, Lehrb. d. allg. Pathol. und der spez. pathol. Anatomie S. 322 ff. Verl. v. F. C. W. Vogel, Berlin 1935.

*Telemann und Fritsch*, Med. Klinik 1935, H. 5.

*B. Rajewsky u. H. Schaefer*, D. m. Wochenschr. 1937, H. 28.

*E. Schliephake*, Med. Klinik 1936, I, S. 380.

## Lebenslauf.

Ich wurde am 13. November 1914 als Sohn des Oberreallehrers Adam Degreif und dessen Ehefrau Auguste, geb. Breunig zu Mainz geboren. Von Ostern 1921 bis Ostern 1924 besuchte ich die dortige Volksschule und trat dann in das Gymnasium ein, wo ich im März 1933 die Reifeprüfung ablegte. Zum Studium der Medizin immatrikulierte ich mich im April 1933 an der Universität Heidelberg und machte nach 2 Semestern im März 1934 das Vorphysikum. Im Sommersemester 1935 war ich zur Ableistung des Arbeitsdienstes beurlaubt, kehrte nach Heidelberg zurück und bestand dort nach dem fünften medizinischen Semester das Physikum. Im Wintersemester 1936/37 studierte ich an der Universität Marburg, wandte mich dann wieder nach Heidelberg und legte an dieser Universität im Frühjahr 1939 das medizinische Staatsexamen ab.